



## Plasmodios juveniles y adultos de *Kudoa peruvianus* (Myxosporidio: Kudoidae) en el tejido muscular de la merluza, (*Merluccius gayi peruanus*, Ginsburg, 1954) – Paita

### Juvenile and adult plasmodia of *K. peruvianus* (Myxosporidium: Kudoidae) in the muscle tissue of hake, (*Merluccius gayi peruanus*, Ginsburg, 1954) – Paita

Julio González <sup>1</sup>\* y Pedro Rodenas <sup>2</sup>.

#### RESUMEN

El objetivo del estudio fue determinar mediante un diagnóstico tisular la presencia de plasmodios juveniles y adultos de *Kudoa peruvianus* (Myxosporidio: Kudoidae) que producen alteraciones a nivel del tejido muscular de la merluza, (*Merluccius gayi peruanus*, Ginsburg, 1954) – Paita. Se analizaron 14 ejemplares de merluza procedentes del puerto de Paita. Se empleó 3 láminas por muestra, con cinco cortes por lámina, de ambos lados; se analizó mediante la observación al microscopio y a través de microfotografías, los análisis se desarrollaron en el laboratorio de la Universidad Nacional La Molina (UNALM) e instalaciones del Instituto del Mar del Perú (IMARPE). Se observó que el tejido epidérmico es el medio por donde ingresan los primeros estadios del parásito *K. peruvianus* y la respuesta inmunológica es por la presencia de los centros melano macrofagicos (CMM), además, se evidenció que los plasmodios juveniles causan mayor daño a las hembras (57, 15%) mientras que a los machos el daño llega a (42, 85%) a nivel del tejido esquelético de la merluza. Se concluye que los plasmodios juveniles son los que causan una mayor alteración provocando necrosis, histólisis, e hipertrofia y algunos casos hiperplasia, principalmente en las hembras de merluza.

**Palabras clave:** Esporoblastos, Polispóricas, Trofozoitos, Vaso sanguíneo bazo

#### ABSTRACT

The objective of the study was to determine utilizing a tissue diagnosis the presence of juvenile and adult plasmodia of *Kudoa peruvianus* (Myxosporidio: Kudoidae) that produce alterations at the level of the muscle tissue of hake, (*Merluccius gayi peruanus*, Ginsburg, 1954) – Paita. 14 hake specimens from the port of Paita were analyzed. We used 3 sheets per sample, with five cuts per sheet, on both sides; was analyzed through microscopic observation and microphotographs, the analyses were developed in the laboratory of the National University La Molina (UNALM) and facilities of the Institute of the Sea of Peru (IMARPE). It was observed that the epidermal tissue is the medium through which the first stages of the parasite *K. peruvianus* enter and the immune response is due to the presence of melanomacrophagic centers (MSC), in addition, it is evident that juvenile plasmodia cause greater damage to females (57, 15%) while to males the damage reaches (42, 85%) at hake skeletal tissue level. It is concluded that juvenile plasmodia are those that cause a greater alteration causing necrosis, histolysis, and hypertrophy and some cases hyperplasia, mainly in hake females.

**Keywords:** Sporoblasts, Polysporics, Trophozoites, Blood vessel Spleen

Recibido: 27/07/2023. Aceptado: 29/08/2023

\* Autor para correspondencia

1. Universidad Nacional Agraria La Molina, Perú. Email: [jugofe@lamolina.edu.pe](mailto:jugofe@lamolina.edu.pe)

2. Universidad Nacional Federico Villarreal, Perú. Email: [prodenas@unfv.edu.pe](mailto:prodenas@unfv.edu.pe)

---

## INTRODUCCIÓN

En el Perú, se han realizado estudios mayormente relacionados a los quistes en la merluza, por ejemplo; Okada et al. (1981), estudiaron a los parásitos en el músculo de la merluza peruana procedente de Salaverry (14.4%) y Paita (43.6%); observaron que las de mayor tamaño presentan una mayor incidencia de infestación y que los quistes presentan color blanco, amarillo y negro, siendo estos dos últimos las de mayor actividad enzimática. Durán y Oliva (1980), realizaron un estudio parasitológico en *Merluccius gayi peruanus* procedentes del Callao (Perú), en el que reportan una prevalencia de 60.7% daño y afección a la textura muscular de los peces e inutilizándolos para el consumo directo.

En la actualidad se desarrollan una serie de estudios enfocados en conocer al parásito *Kudoa peruvianus* (Myxosporidio: Kudoidae), abordando temas relacionados con: la biología del parásito, la localización en el tejido muscular esquelético, el ciclo biológico a nivel de las esporas juveniles e identificando las zonas en las que ocasiona más daño (Gonzales, 2016). Los peces que se encuentran parasitados por estos myxosporidios alteran la presentación del producto, su calidad sanitaria y alimentaria siendo un riesgo para la salud de los consumidores; asimismo; la intensidad de infección de estos parásitos puede causar problemas graves en los peces como resultado de la acción mecánica ejercida por los quistes y del desarrollo de los trofozoítos que provocan inflamación y necrosis tisular. Probablemente, la mayor preocupación para los comercializadores es la acelerada degeneración muscular asociada a la presencia de *Kudoa* sp. Esta degeneración del tejido muchas veces está relacionada con la actividad proteolítica en el músculo. (Gonzales, 2016).

El estudio del protozoario myxosporidio *K. peruvianus* en el tejido muscular esquelético de la merluza peruana, es importante y necesario por ser escasos los estudios sobre los efectos que ocasiona estos protozoarios en la merluza. Existe limitada información sobre la actividad proteolítica de estos parásitos a nivel del tejido muscular, las alteraciones histopatológicas y sus efectos al recurso en el ambiente acuático marino; por ello su importancia y la necesidad de realizar este estudio de la manipulación, presentación, venta y consumo de la merluza en el mercado nacional e internacional.

En el presente trabajo, se reporta la presencia de plasmodios juveniles y adultos de *K. peruvianus* (Myxosporidio: Kudoidae) en el tejido muscular de la merluza y dar a conocer la intensidad media de infección de estos parásitos que pueden causar problemas graves en los peces.

En tal sentido, con fines de mejorar las condiciones antes mencionadas, se estudia el *K. peruvianus* en la merluza, cuyo objetivo es, determinar mediante un diagnóstico tisular la presencia de plasmodios

juveniles y adultos de *K. peruvianus* (Myxosporidio: Kudoidae) que producen alteraciones a nivel del tejido muscular de la merluza, (*Merluccius gayi peruanus*, Ginsburg, 1954) – Paita.

## MATERIALES Y MÉTODOS

### Localización del estudio

Los ejemplares de *M. gayi peruanus* fueron extraídos en el 2019 del puerto de Paita (Perú). En total se analizaron 14 ejemplares de *M. gayi peruanus* destinados exclusivamente para análisis histológicos y determinación de presencia o no, de esporas jóvenes (trofozoitos) y adultos (quistes o plasmodios).

### Técnicas e Instrumentos de Recolección de Datos.

Los individuos de *M. gayi peruanus*, luego de ser medidos, pesados y sexados, se les realizó dos cortes longitudinales desde la cola hacia el opérculo, luego se extrajo muestras de la región anterior-media y posterior para ser analizadas con ayuda del microscopio.

Para la lectura, análisis de muestras (visualización de plasmodios y esporas) y, toma de microfotografías, se empleó un microscopio compuesto marca Olympus BH-2, una cámara fotográfica incorporada al equipo y una cámara digital marca Nikon.

De los 14 ejemplares estudiados, se emplearon 3 láminas por muestra, con 5 cortes por lámina, de ambos lados, haciendo un total de 52 láminas. De estos 14 ejemplares solo se estudiaron 14 láminas, que fueron las más representativas para ser analizadas.

El procedimiento del muestreo del tejido muscular esquelético de la merluza procedente de Paita, para trabajos de histología se realizó mediante la selección de los peces (14 ejemplares), de los cuales se colectaron las muestras, fue aleatoria, estratificada por talla.

Tabla 1. Rango de los ejemplares por talla

Rango (cm)	N.º de ejemplares
00-24	1
25-30	2
31-35	3
36-40	6
41-45	2
Total	142

### Instrumentos de recolección de datos

El tejido muscular extraído para el trabajo de histología fue de aproximadamente 2 cm<sup>3</sup> y de ambos lados del cuerpo (derecho e izquierdo). Las muestras de tejido fueron colocadas en una bolsa plástica

---

conteniendo formol al 10% bufferado, junto con una etiqueta de papel Canson con los datos sobre la longitud del pez, sexo y de qué lado del cuerpo se extrajo la muestra.

### **Procesamiento y Análisis de datos**

Para el desarrollo de la técnica de coloración en Hematoxilina Eosina (H-E), se emplearon los siguientes equipos:

- a) Un procesador automático de tejidos marca LEICA, cuya función fue deshidratar, aclarar e infiltrar las piezas del tejido en parafina.
- b) Un centro de inclusión marca LEICA, para realizar los respectivos bloques de tejido.
- c) Un micrótopo mecánico marca LEICA, para realizar los cortes histológicos a 5-7 $\mu$ m.
- d) Un flotador de tejidos (“Baño María”), marca LEICA, para estirar las secuencias de los cortes. Las láminas portaobjetos, previamente debieron ser lavadas y desengrasadas para una óptima fijación de los cortes.
- e) Un coloreador automático de láminas marca LEICA, encargado de colorear las respectivas láminas.
- f) Una plancha de calentamiento marca LEICA, con la finalidad de realizar el secado rápido de las láminas portaobjetos

Después de todo este procedimiento y antes de realizar la lectura al microscopio, se realizó el montaje empleando el bálsamo del Canadá y cubriéndolas con laminillas cubre objetos. Todo este trabajo se realizó en el Laboratorio de Biología Reproductiva del Instituto de Mar del Perú (IMARPE) y el total de las láminas coloreadas (304), fueron protegidas en tres (03) cajas porta láminas.

Para la lectura y análisis de las muestras, se utilizó el microscopio compuesto marca OLYMPUS y una cámara digital adherida al microscopio; de la misma manera para la toma de microfotografías.

La metodología utilizada fue la de selección aleatoria, estratificada por talla y por cada área de muestreo, es decir, al norte de los 4° 30' S y al sur de los 4° 30' S. de los cuales se colectaron las muestras, de los peces (14 ejemplares), el tejido muscular extraído para el trabajo de histología fue de aproximadamente 2 cm<sup>3</sup> y de ambos lados del cuerpo (derecho e izquierdo) del pez, utilizándose además, la técnica de coloración en Hematoxilina Eosina (H-E), mediante el uso de un procesador automático de tejidos marca LEICA, cuya función fue deshidratar, aclarar e infiltrar las piezas del tejido en parafina, teniendo un centro de inclusión para realizar los respectivos bloques de tejido, micrótopo mecánico para realizar los cortes histológicos a 5-7 $\mu$ m, un flotador de tejidos (“Baño María”), para estirar las secuencias de los cortes, las láminas portaobjetos, previamente lavadas y desengrasadas para una óptima fijación de los cortes, un coloreador automático de láminas para colorear las respectivas láminas y una plancha de

calentamiento marca, con la finalidad de realizar el secado rápido de las láminas portaobjetos, con todo estos instrumentos de procedió hacer el montaje de la muestra empleando el bálsamo del Canadá y cubriéndolas con laminillas cubre objetos y realizar la lectura al microscopio de las láminas coloreadas (304), observando la infección por quistes, la infección por trofozoitos (Figuras 1 al 7) , la formación de tejidos conjuntivos por el *K. peruvianus*, trofozoitos de *K. peruvianus* en los vasos sanguíneos y la alteración de las fibras musculares en la merluza.

Parta los análisis estadísticos y comparativo, se utilizó escala arbitraria recomendada por Patashnik et al. (1982), quienes sugieren para determinar la severidad e incidencia del parasitismo por *Kudoa sp.*, en el músculo de “merluza del Pacífico”, 6 categorías; 0 = no infección por quistes; 1 = trazos de infección; 2= infección leve; 3= infección moderada; 4= infección severa y; 5= demasiada infección, o infección en exceso.

## RESULTADOS

A los ejemplares colectados de 2019, se les realizó individualmente un estudio de histología e histopatología, los índices parasitarios; se logró observar que el total de ejemplares analizados, presentaron proteólisis, necrosis y/o hipertrofia a nivel del tejido muscular esquelético y que en pocos ejemplares se observaron hiperplasia, hipertrofia y necrosis, además, son los primeros estadios (esporas pre esporogénicas) del parásito *K. peruvianus*, los más dañinos que las esporas esporogénicas o adultas.

Como resultado de las 304 láminas estudiadas en el 2019, se seleccionó 7, que fueron contrastadas y que confirman la presencia de los trofozoitos como causantes de las infestaciones y deterioro en la fibra muscular con hiperplasia, hipertrofia y necrosis en la merluza.

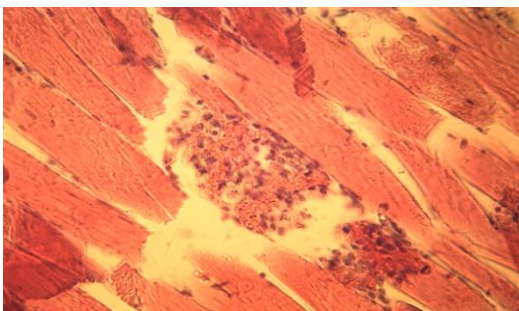


Figura 1. En esta área delimitada se aprecia una porción de una fibra muscular necrosada e invadida por trofozoitos

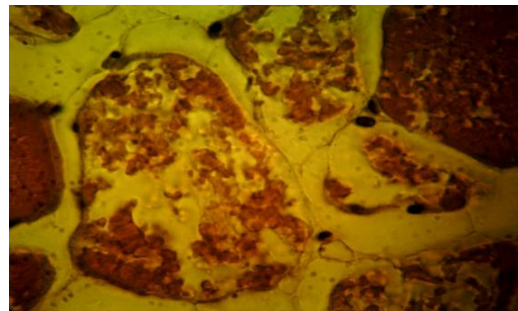


Figura 2. En esta área delimitada se aprecia fibras musculares necrosadas

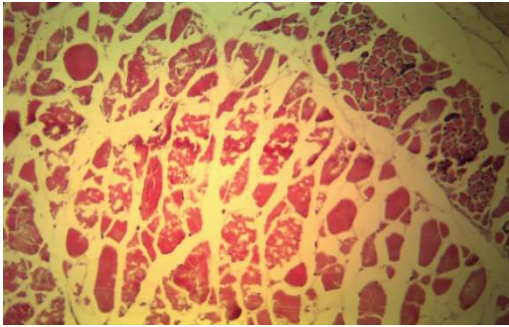


Figura 3. En esta área delimitada se aprecia fibras musculares necrosadas

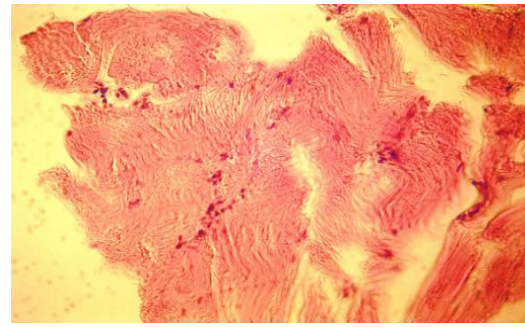


Figura 4. En esta vista, se aprecia fibras musculares totalmente alteradas (proteólisis muscular)

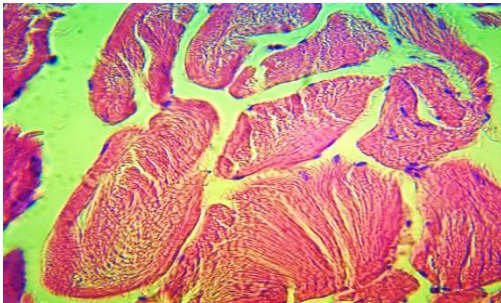


Figura 5. En esta área delimitada se aprecia fibras musculares hipertrofiadas

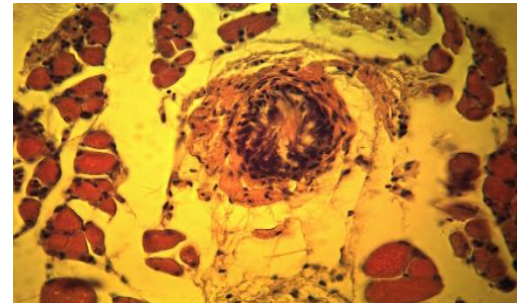


Figura 6. En esta área delimitada se aprecia una fibra muscular hipertrofiada y necrosada e invadida por trofozoitos

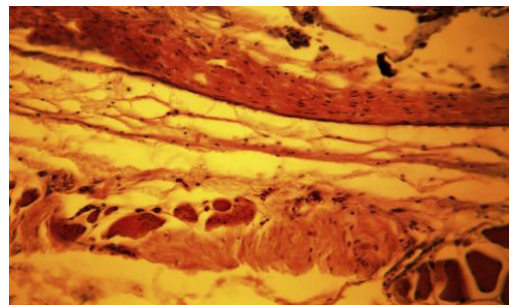


Figura 7. En esta imagen se aprecia fibras musculares con hipertrofia y formación de tejido conjuntivo y adiposo

En la tabla 2, se aprecia las diferentes alteraciones histológicas presentadas según tamaño, de los 14 ejemplares: 1 corresponde a las 3 clases de tamaño (A), presentó proteólisis, mientras que 5 merluzas presentaron 2 alteraciones histológicas, siendo la clase (B y C) que presentaron el mayor número de merluzas (8), con las tres alteraciones histológicas en comparación con la otras clases de tamaño, esto

nos demuestra que; ejemplares de mayor tamaño a 36 cm tuvieron una mejor respuesta inmunológica al compararla con las de la clase A.

Tabla 2. Alteraciones histológicas: proteólisis (1), necrosis (2) e hipertrofia (3)

C. Tamaño (cm)	0	1	1+2	1+2+3	Total
A (LT≤28)	0	01	00	00	1
B (LT≥29≤35)	0	00	05	00	5
C (LT≥36)	0	00	00	08	8
Total	0	01	05	08	14

Tabla 3. Grado de infección por número de quistes de *K. peruvianus*

C. Tamaño (cm)	0	1	2	3	4	5	Total
A (LT≤28)	00	01	00	00	00	00 (7,14%)	1
B (LT≥29≤35)	00	00	00	00	05	00 (35,71%)	5
C (LT≥36)	00	00	00	00	00	8 (57,15%)	8
Total	00	01	00	00	05	8 (100,00%)	14

En el Tabla 4 se determinó que las hembras son las más sensibles a adquirir los quistes, y el mayor número de ejemplares que presentaron los grados de infección, de 1 al 5, fueron las hembras (8) frente a machos (6). Asimismo, tanto para machos y hembras fueron 10 merluzas las que presentaron el grado 5 (infección excesiva).

Tabla 4. Grado de infección por número de quistes de *K. peruvianus*

Sexo	0	1	2	3	4	5	Total
M	00	01	00	01	00	04 (42,85%)	6
H	00	00	00	02	00	6(57,15%)	8
Total	00	01	00	03	00	10(100,00%)	14

Como se aprecia en las Tablas 3 y 4, los quistes de *K. peruvianus* se ven disminuidos en relación a la clase de tamaño del hospedero y para producir alteraciones histológicas, como son la proteólisis, necrosis e hipertrofia en el tejido muscular deben incrementar su volumen y estar listos para reventar (explotar) dentro del músculo y producir lisis a nivel de las miofibrillas musculares a través de la enzimas que segregan; en ese sentido las merluzas que presentaron los quistes muy maduros y conjuntamente las esporas pre esporogénicas y dentro de ellos los trofozoitos (localizados dentro del plasmodio o sueltos), fueron los que mayores alteraciones histológicas presentaron, como son la proteólisis, necrosis, hipertrofia e hiperplasia, a nivel del tejido muscular esquelético.

---

## DISCUSIÓN

Con relación a los estudios realizados por la infestación de la merluza con el myxoporidios *K. peruvianus* Mateo (1972), en su publicación, “Investigación parasitológica de la Merluza (*Merluccius gayi peruanis*)”, resaltó que, de las 177 merluzas muestreadas, 70 (39.55%) resultaron tener los músculos parasitados con myxoporidios, los machos y los ejemplares de 39 – 43 cm, fueron los más parasitados, que solo 4 ejemplares presentaron licuefacción muscular y que existe una diferencia marcada en el gusto y en su textura al paladar. En la investigación de Kudo (1954) & Noble (1944), citados en Mateo (1972) plantean que el ciclo biológico se realiza en su totalidad en un solo hospedero y dentro de la membrana original del cigote. Los peces adquieren la infección por ingestión de las esporas, en el intestino por activación del jugo gástrico los filamentos polares se proyectan fijando la espora al epitelio intestinal, luego la espora eclosiona dejando en libertad al esporoplasma que atraviesa el epitelio intestinal y al alcanzar los capilares es transportado por la sangre hacia su hábitat preferido, sea este el sistema nervioso, conectivo, muscular, riñón u otro órgano.

El mismo autor resalta que durante la migración del parásito desde el intestino a su hábitat final, se unen los dos núcleos haploides (gametos) del esporoplasma para dar origen al cigote. Este, luego de localizarse en su hábitat preferido comienza un proceso muy activo mediante el cual el núcleo se multiplica repetidamente por mitosis y paralelamente su citoplasma aumenta considerablemente de tamaño para formar los esporoblastos que a su vez forman en su interior a las esporas, cerrándose el ciclo. Siendo el eje central del inicio de la infestación a nivel de las fibras musculares.

Okada et al. (1981) estudiaron a los parásitos hallados en el músculo de la merluza peruana procedente de Salaverry (14.4%) y Paita (43.6%), observaron, que las de mayor tamaño presentaban una mayor incidencia de infestación y que los quistes presentaron color blanco, amarillo y negro, siendo estos dos últimos las de mayor actividad enzimática que los quistes blancos. Durán & Oliva (1980), realizaron un estudio parasitológico en *Merluccius gayi peruanus* procedente del Callao (Perú), reportaron una prevalencia de 60.7% y consideran que causa daño afectando la textura muscular de los peces e inutilizándolos para el consumo directo.

Las investigaciones realizadas por Mateo (1972) y Okada et al. (1981) guardan relación con lo encontrado en la investigación, ya que las merluzas de mayor tamaño presentaron una mayor incidencia de infestación, pero no tratan de que, son las hembras las que presentan mayor infestación de acuerdo con los resultados obtenidos en el presente trabajo.



Sankurathri et al. (1983), reportaron *Kudoa thyrsites* en músculo de *M. productus* del Pacífico canadiense, sin destruir el sarcolema y más bien presencia de gránulos de melanina rodeando las esporas y destruyéndolas. Whipps & Diggle (2006), identificaron a *Kudoa allaria* en el músculo de tres filetes del “hoki argentino”, *Macruronus magellanicus* (Gadiformes: Merlucciidae) procedentes de Argentina, ellos determinaron que no hubo miolicefacción muscular y que esta especie es muy semejante a *K. rosenbuschi*.

Torres et al. (2014), determinaron una prevalencia de 74.0% en *Merluccius australis*, procedentes del mercado de Valdivia (Chile), Olivero et al. (2008), consideran que los peces para consumo humano que albergan parásitos pueden alterar la presentación del producto, su calidad sanitaria y alimentaria, llegando a representar un riesgo para la salud de los consumidores y, en el hospedero la infección por *Kudoa* conduce a la formación de quistes llenos de esporas multicelulares. La prevalencia hallada del *Kudoa* sp., en merluzas procedente de Cartagena y Barranquilla fue del 84% (100 muestras) y 64.7% (de 34 muestras) respectivamente. Sardella et al. (1987), dieron a conocer los efectos del deterioro producido por *Kudoa rosenbuschi* en el músculo de *Merluccius hubbsi*, procedente de Mar del Plata (Argentina).

Lom & Dyková (1992) reconocen tres tipos de desarrollo esporogónico. (1) Los trofozoitos pequeños son mono o dispóricos y producen uno o dos esporas; (2) especies mictospóricas presentan un plasmodio mono, di o polispórico y producen uno, dos o algunas esporas (generalmente observado en myxosporidios celozoicos), y (3) el plasmodio polispórico que contiene muchas células generativas y núcleo vegetativo (observado en myxosporidios histozoicos y celozoicos).

La esporogénesis en los myxosporidios puede ocurrir por el desarrollo de los pansporoblastos o por una morfogénesis directa de la espora dentro del plasmodio. Los pansporoblastos se originan por la unión de dos células generativas y generalmente desarrollan para producir dos esporas. Este proceso es apreciado en aquellos myxosporidios que producen trofozoítos plasmodiales grandes (*Sphaeromyxa*, *Myxobolus*, *Myxidium*). En la morfogénesis directa de la espora, las células esporogónicas producen esporoblastos que consiguen dar origen a células valvogénicas, capsulogénicas y esporoplásmicas, cada una de las cuales tiene un rol predeterminado en la formación de la espora (Lom y Dyková 1992).

Los mismos autores consideran que la morfogénesis directa de la espora ha sido observada en un pseudoplasmodio de *Sphaerospora* y *Ceratomyxa*, y en algunas especies multivalvulidashistozoicas. El pseudoplasmodio es definido como un estado esporogónico el cual tiene un núcleo vegetativo único y produce uno o dos esporas; en el caso de *Kudoa lunata* y *Kudoa paniformis*, la esporogénesis ocurre sin

la formación de pansporoblastos dentro de un plasmodio grande, por tanto, se ha sugerido que al menos si no son todos- los miembros del género *Kudoa* están sujeto a una morfogénesis directa de la espora.

Sankurathri et al. (1983), en el Pacífico canadiense las merluzas denotaban la presencia de gránulos de melanina rodeando las esporas y destruyéndolas Whipps y Diggles (2006) y Sardella et al. (1987), en Argentina; Torres et al. (2014) en Chile y, Olivero et al. (2008) analizaron 134 especímenes en *Merluccius gayi*, adquiridos en Cartagena y Barranquilla (Colombia) y encontraron miolicuefacción en el músculo ante la presencia de pseudoquistes del género *Kudoa* sp., con prevalencia de 64.7% a 92%. dieron a conocer los efectos del deterioro producido por *Kudoa* en el músculo de la merluza, como se evidencio en el trabajo de investigación de acuerdo con los resultados obtenidos.

Sobre los trofozoítos Lom & Dyková (1992), reconocen tres tipos de desarrollo esporogónico, como también es corroborado por Gonzales (2016). Con los resultados obtenidos se da una mejor evidencia a través de los estudios observados en los cortes histológicos, donde se muestra la infestación de mayor incidencia en estadio de trofozoitos en merluzas de mayor tamaño y por sexo (Fig. 8 a la 12)

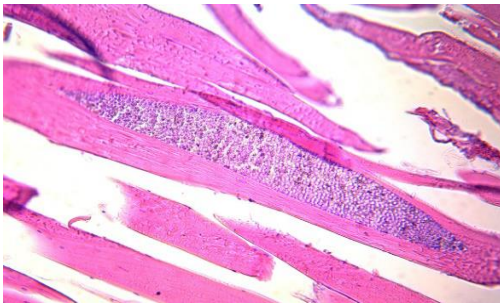


Figura 8. En esta imagen se aprecia una espora adulta en el interior de una fibra muscular.

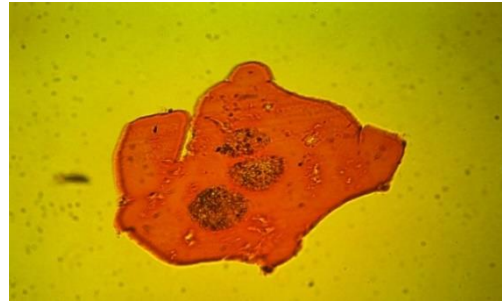


Figura 9. En esta imagen se aprecia tres esporas adultas en el interior de una fibra muscular.

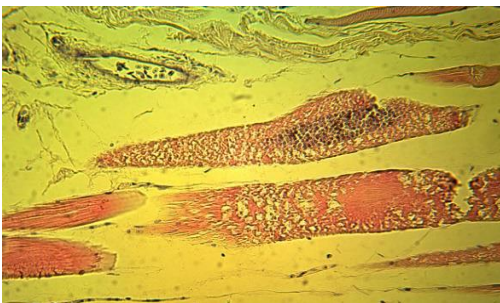


Figura 10. En esta imagen se aprecian fibras musculares con hipertrofia, necrosis y un quiste en el interior de una de ellas.




Figura 11. En esta imagen se aprecian una fibra muscular totalmente hipertrofiada.

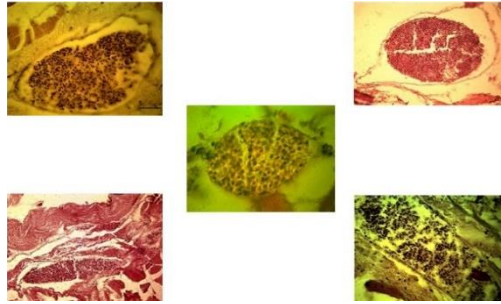


Figura 12. En esta imagen se aprecian diferentes formas de plasmodios con esporas juveniles (pre esporogónicas).

## CONCLUSIONES

Al revisar externamente las diferentes muestras de merluza, no se pudo determinar ningún signo de la presencia de *K. peruvianus*, sin embargo, cuando se revisó los filetes de merluza, se pudo observar en el dorso interno la presencia de unos saquitos blanquecinos que son signos de su presencia, al realizar los cortes histológicos y colorear las láminas con las muestras del músculo y la piel, nos permitió analizar mucho mejor las fibras musculares, observándose grandes cantidades de estadios juveniles (esporas pre esporogonicas), de *K. peruvianus* (siendo en este estadio los más dañinos que las propias esporas adultas) y concluir que una de las vías de infección a los nuevos hospederos, es a través de la piel; asimismo, el ingreso de los primeros estadios juveniles de *K. peruvianus*, se va incrementando en la dermis y el tejido conectivo fibroso, e inclusive la posterior infección llega hasta el tejido adiposo y las primeras fibras musculares, en donde se observa una fuerte necrosis de dichas fibras.

Durante la revisión de las diferentes muestras de merluza, no se pudo determinar ningún signo o síntoma de la presencia de *K. peruvianus*, en las muestras enteras, sin embargo; cuando se revisó los filetes de merluza, se pudo observar en el dorso interno la presencia de unas estrilla con saquitos blanquecinos (que son signos de su presencia), las que fueron observadas al microscopio; luego al realizar los cortes histológicos y colorear las láminas con dicho tejido incluyendo la epidermis, nos permitió analizar mucho mejor las fibras musculares, como también grandes cantidades de estadios juveniles (esporas pre esporogónicas), de *K. peruvianus* (siendo en este estadio los más dañinos que las propias esporas adultas) y concluir que una de las vías de infección a los nuevos hospederos, es a través de la piel; asimismo, el ingreso de los primeros estadios juveniles de *K. peruvianus* se va incrementando en la dermis y el tejido conectivo fibroso, e inclusive la posterior infección llega hasta el tejido adiposo y las primeras fibras

---

musculares, en donde se observa una fuerte necrosis de dichas fibras, tal como se puede apreciar en las figuras presentadas en el trabajo.

## REFERENCIAS BIBLIOGRÁFICAS

Durán, L., & Oliva, M. (1980). Estudio parasitológico en *Merluccius gayi peruanus*. [Parasitological study in *Merluccius gayi peruanus*]. Revista de Biología Marina, 16(1), 73-80.

Gonzales, J. (2016). Incidencia parasitaria, producida por quistes de *Kudoa peruvianus* en músculo de la merluza (*Merluccius gayi peruanus*, Ginsburg 1954), que afectan su biopatología y el ambiente marino. [Tesis Doctoral]. Universidad Nacional Federico Villarreal.

Lom, J., & Dyková, I. (1992). Protozoan Parasites of Fishes. Elsevier Science Publishers. Amsterdam, Holanda.

Mateo, E. (1972). Investigación parasitológica de la Merluza (*Merluccius gayi peruanus*). Informe del Instituto del Mar del Perú-Callao, 40, 1-13.

Okada, M., Areche, N., & Ysikawa, E. (1981). Myxosporidian infestation of Peruvian hake. Bulletin of the Japan Society of Scientific Fisheries, 47(2), 229-238.

Olivero, J., Barrios, M., & Baldiris, R. (2008). Merluzas (*Merluccius gayi*) parasitadas adquiridas en establecimientos comerciales de Cartagena y Barranquilla (Cap. 6). En J. Olivero & R. Baldiris (Eds.), Parásitos en peces colombianos: ¿Están enfermando nuestros ecosistemas? (pp. 1-120). Universidad de Cartagena, Colombia.

Sardella, N. H., Trinchero, J. L., & Manca, E. A. (1987). Efectos del deterioro producido por myxosporidios de la especie *Kudoa rosenbuschi* en la musculatura de *Merluccius hubbsi*. Revista de Investigación y Desarrollo Pesquero, No. 7, 105-112.